



“不要再当丑小鸭！”

——滨州市人民医院精细数字化正颌外科手术帮女孩重塑颌面容貌

“简直像换了个人！”小张的亲朋好友至今都难以相信，曾经他们眼中的“丑小鸭”，在滨州市人民医院医护人员的共同努力下，竟蜕变成了“白天鹅”。

“一双美丽的大眼睛，辫子粗又长”，这是小张给人的第一印象。

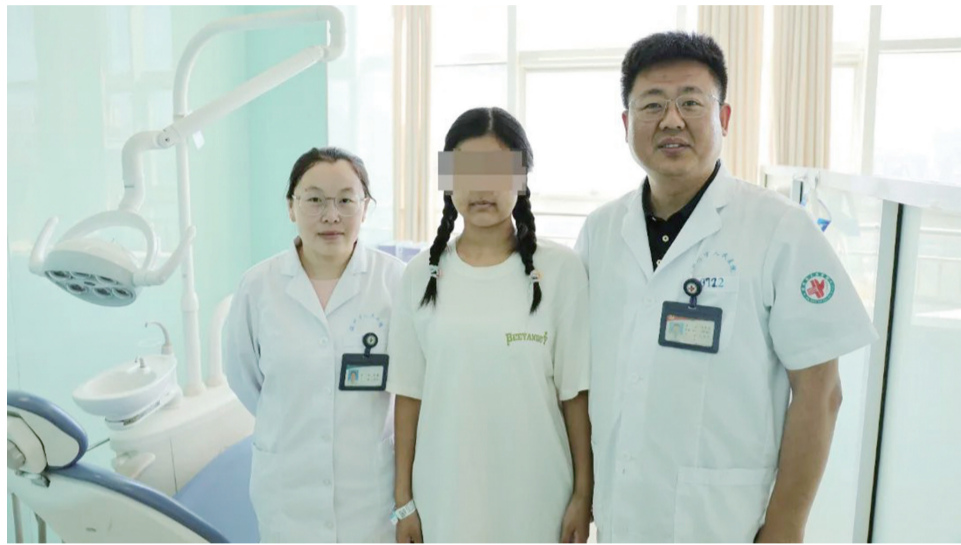可是摘下的口罩的她，却给人极大的反差。“面型拉长，口角歪斜，牙齿参差不齐，上颌塌陷，下颌前突”，不只是面型的反差，小张还一直被张口受限、颞颌关节绞索、咬合疼痛等困扰。

这种“地包天”的面容，让小张备受煎熬。

有没有办法能让自己改变呢？小张纠结了好久。小张的痛苦也成了父母的心病……

2022年2月8日，她鼓起勇气，在父母的陪同下来到滨州市人民医院。通过详细咨询和全面检查，医生认为小张属于骨性Ⅲ类的错颌畸形，常规的正畸治疗方法对患者的改善不大，需要配合正颌手术。

小张与家人多次协商后，最终确定治疗方案：正颌——正畸联合治疗。这是一种从根本上解决问题的方法，虽然挑战重重，但却充满希望……



>>>全方位体检，排除万难，旨在手术重建

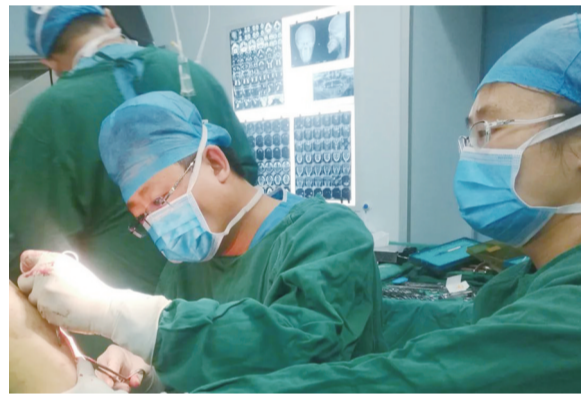
全头颅三维CT、口腔锥形束CT、颞颌关节磁共振、模型外科设计、术前正畸前设计等一系列检查结束后，医生最终为小张拔除四颗埋伏智齿和两颗扭转的前磨牙。

经过口腔医生的缜密治疗，

不到10个月的功夫，小张终于有了一口整齐的牙齿。然而，虽然牙齿得到了很大改善，但是根本的反颌张口受限、疼痛问题并没有得到解决。

经主治医生李沙沙、副主任医师李鹏翀与上海九院多个教

授视频联合会诊指导，为小张制定了精细数字化正颌外科手术计划（上颌骨Leffort I型截骨术、双侧下颌骨升支矢状劈开术、鼻整形术）。



>>>2023年7月已做好手术准备，医生为考研的她推迟了手术时间

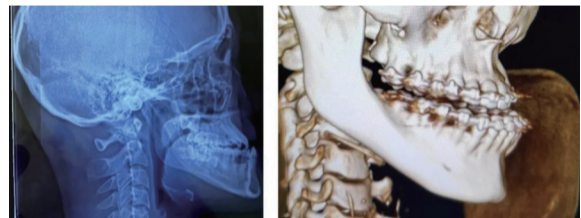参加完研究生面试，小张终于等到了她破茧成蝶的日子。面试结束后，小张第一时间联系了医院。术前，口腔科副主任医师李鹏翀团队，经过详细的术前讨论，决定根据患者颌面特征，经过数字化设计，制作3D打印

截骨及咬合导板，精准规划分割移动位置等规范化操作流程，排除手术禁忌症。

8月3日下午3时小张进入手术室，在上海交通大学附属第九人民医院教授指导下，滨州市人民医院东院区口腔颌面外科

医护人员、麻醉科、手术室护理团队通力协作，手术不到两个小时顺利完成。

该手术不仅帮助小张恢复了牙颌系统的正常功能，也重塑了颌面容貌，为她的将开始的医学硕士学习献上一份厚礼。



>>>正颌手术后，她从“丑小鸭”变成了漂亮的“白天鹅”

“8月5日，我顺利地ICU转入了普通病房。回到病房的第一件事就是拿出了镜子，真是变化太大了，首先是咬合变正常了，这是我最期待的！”“每天都

在变好，我也每天都在照镜子观察自己，效果真的让人很惊喜，家里人和我也都特别满意。”术后一周，小张顺利出院。

“一周后，我进行了复诊，把

结扎钉拆除完毕，嘴更是舒服了不少，一切都在变好当中！”

现在小张早已进入校园，恢复了正常生活。



>>>矫治成人骨性牙颌面畸形难度极高

颅颌面正颌外科手术是口腔颌系统较为复杂的四级手术之一，是矫治成人骨性牙颌面畸形的主要手段，它需要在术前经过

规范化正畸并达到术前设计要求，再通过切骨、旋转移位、定位来改变颌骨的三维空间位置，达到理想的治疗目的。

这项技术改善患者咬合咀嚼功能的同时，还需要兼顾颌面部外形的美观。该技术的开展也填补了全市空白。



>>>医生提醒：反颌治疗越早越好

“反颌一旦发现，越早矫治效果越好。根据孩子的配合程度一般3至5岁就可以进行乳牙期的干预，这个时候的矫正周期比较短，矫正器相对简单。”李鹏翀表示，“如果错过了乳牙期的矫治，替牙期也是可以干预的，

一般7至8岁恒切牙萌出后就可以开始了；如果乳牙期和替牙期都错过了，恒牙期我们需要对脸型进行判断，以及牙齿问题和骨性问题所占的比例多少来确定方案，如果牙性问题居多，可以使用固定矫正进行治疗，如果骨

性问题居多，一般就建议18周岁以后进行正颌—正畸的联合治疗。”

反颌干预宜早不宜晚，李鹏翀建议有地包天问题或者有地包天倾向的一定要早期干预。（滨州市人民医院）

